



Disyunción del anillo mitral y arritmias ventriculares. A propósito de un caso

Correspondencia: Instituto de Medicina Tropical - Facultad de Medicina - Universidad Central de Venezuela.

Consignado el 07 de Mayo del 2021 a la Revista Vitae Academia Biomédica Digital.

RESUMEN

El anillo mitral es una estructura tridimensional en forma de silla de montar. La movilidad del anillo está determinada por la contracción y relajación de los músculos atriales ventriculares adyacentes. Objetivo: Presentar un caso de disyunción del anillo mitral en paciente con arritmia ventricular, el cual presenta características de especial relevancia por su presentación clínica y repercusión hemodinámica. Caso clínico: Se trata de paciente masculino de 25^a de edad, natural del Estado Anzoátegui, estudiante de Escuela Naval, asintomático cardiovascular. Hasta enero de 2020 cuando comienza a presentar episodios palpitaciones de inicio súbitas, rápidas, regulares, intensas seguidas de pausas según refiere de segundos de duración sin relación con actividad física ni otro concomitante. Discusión: las características más frecuentemente asociadas con arritmias ventriculares severas específicas de PVM son la disyunción del anillo mitral y la redundancia de los velos sugestivos de una degeneración mixomatosa avanzada, así como cambios del ST_Telirub de Lourdes Rojas, Médico Cardiólogo. Puerto Piritu, Municipio Peñalver. Estado Anzoátegui

PALABRAS CLAVE: Disyunción Anillo mitral

MITRAL RING DISJUNCTION AND ARRHYTHMIAS

SUMMARY

The mitral ring is a three-dimensional saddle-shaped structure. The mobility of the annulus is determined by the contraction and relaxation of the adjacent ventricular atrial muscles. Objective: To present a case of mitral annulus disjunction in a patient with ventricular arrhythmia, which presents characteristics of special relevance due to its clinical presentation and hemodynamic repercussions. Clinical case: This is a 25th-year-old male patient, a native of the Anzoátegui State, a Naval School student, asymptomatic cardiovascular disease. Until January 2020 when he begins to present episodes of sudden, rapid, regular, intense onset palpitations followed by pauses according to seconds of duration without relation to physical activity or any other concomitant. Discussion: The characteristics most frequently associated with severe ventricular arrhythmias specific to MVP are mitral annulus disjunction and leaflet redundancy suggestive of advanced myxomatous degeneration as well as ST T changes.

KEY WORDS: Mitral annulus, Disjunction

DISYUNCIÓN DEL ANILLO MITRAL Y ARRITMIAS VENTRICULARES PROPÓSITO DE UN CASO

INTRODUCCIÓN

La válvula mitral (1) deriva de los cojinetes endocárdicos, su funcionamiento adecuado requiere la perfecta interacción de sus componentes: anillo mitral, valvas, aparato subvalvar y músculos papilares. El anillo mitral es una estructura tridimensional en forma de silla de montar. La movilidad del anillo está determinada por la contracción y relajación de los músculos atriales ventriculares adyacentes.

La configuración del anillo posterior es variable aún en corazones normales y va desde un cordón fibroso firme hasta el reemplazo por tejido fibro adiposo en lugar de un anillo verdadero, tal configuración hace a esta porción más susceptible a degeneración.

La disyunción del anillo mitral (DAM) es una anomalía anatómica y/o estructural definida como la separación mayor de 5mm de la pared libre del ventrículo izquierdo y la porción posterior del anillo mitral en sístole (2,3). Su origen es incierto, afectando el miocardio ventricular que se encuentra por debajo de la valva posterior típicamente alrededor de los festones P1-P2 (1).

La DAM fue descrita hace 3 décadas por Bharati y cols.(4) quienes documentaron el caso de un médico de 45 años con antecedentes de palpitaciones, complejos ventriculares aislados y taquicardia ventricular no sostenida. La autopsia reveló válvula mitral mixomatosa redundante con inserción atrial de la valva posterior.

En autopsias la prevalencia es de 3 % para la degeneración de la válvula mitral y de estos el 82 % presentaron DAM predominantemente jóvenes.

La pérdida de sincronía en pacientes con DAM en el movimiento se ha relacionado con el desarrollo de fibrosis del ventrículo izquierdo por excesiva movilidad y tracción continua. Este fenómeno incrementa el estrés de las células miocárdicas adyacentes a la válvula mitral afectando las cuerdas tendinosas y los músculos papilares. Tal compromiso fibroso se ha

demostrado en resonancia magnética cardíaca.

La fibrosis generada por el estrés continuo no solo altera la geométrica ventricular, sino que se constituye como un sustrato para inestabilidad eléctrica y es desencadenantes de arritmias letales. La combinación del sustrato fibroso y el stress mecánico promueve la génesis de complejos ventriculares en los músculos papilares o de los fascículos que pueden desencadenar fibrilación ventricular por compromiso fibroso del Purkinje (1).

Los estudios han demostrado relación entre DAM, arritmias ventriculares y degeneración fibrosa miocárdica lo que incrementa el riesgo de muerte súbita (MS) en pacientes jóvenes predominantemente.

El objetivo de este trabajo es presentar un caso de disyunción del anillo mitral en paciente con arritmia ventricular, el cual presenta características de especial relevancia por su presentación clínica y repercusión hemodinámica.

PRESENTACIÓN DE CASO CLÍNICO

Se trata de paciente masculino de 25 años de edad, natural del estado Anzoátegui, estudiante de Escuela Naval, asintomático cardiovascular. Hasta enero de 2020 cuando comienza a presentar episodios palpitaciones de inicio súbitas, rápidas, regulares, intensas seguidas de pausas según refiere de segundos de duración sin relación con actividad física ni otro concomitante. Al examen físico PA 110/70 mmhg, FC 75 lpm, FR 14 rpm. Pulso venoso yugular seno X+2 cm. Ápex en 5to espacio intercostal izquierdo/línea medio claviclar, ruidos cardíacos rítmicos regulares, R1 único, R2 único. Abdomen plano, blando, ruidos hidro aéreos presentes. Extremidades eutróficas. Consciente, orientado, fuerza muscular V/V. Radiografía postero anterior de tórax: silueta cardíaca de tamaño normal, cayado aórtico pequeño, arteria pulmonar principal normal, hilos y periféricos normales. Electrocardiograma: ritmo sinusal se observan complejos ventriculares aislados con eje inferior positivo en DII, DIII AVF y negativa en AVL, transición en v2-v3. Holter de arritmia de 24 horas: se observó salvas de taquicardia ventricular no sostenida (TV), 2 salvas en 24 horas.

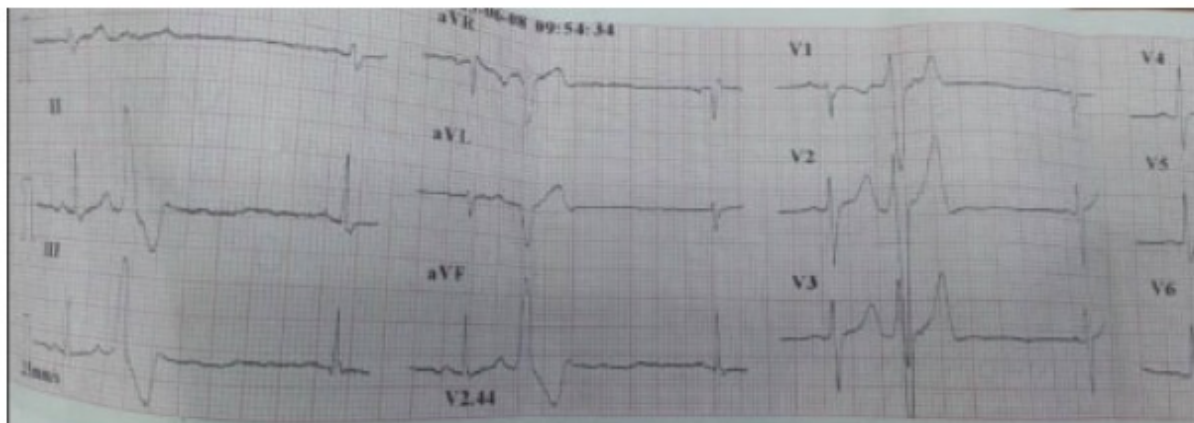


Figura 1 trazo electrocardiográfico donde se evidencia complejos ventriculares aislados

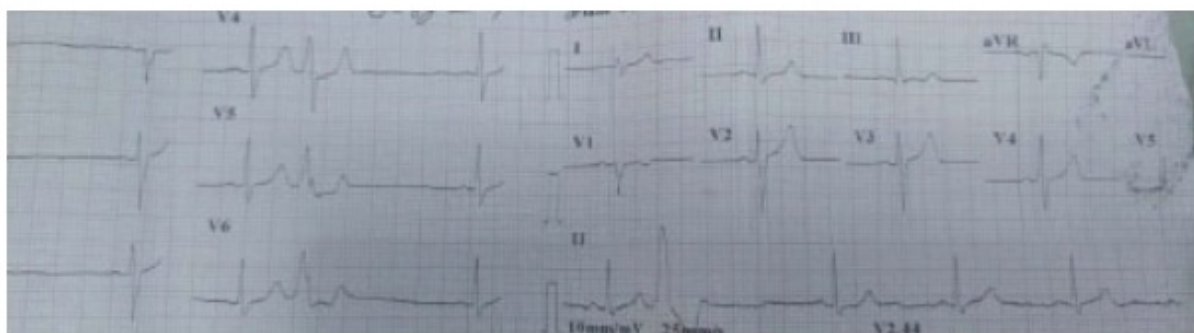

Figura 2 electrocardiograma con transición en V2, V3

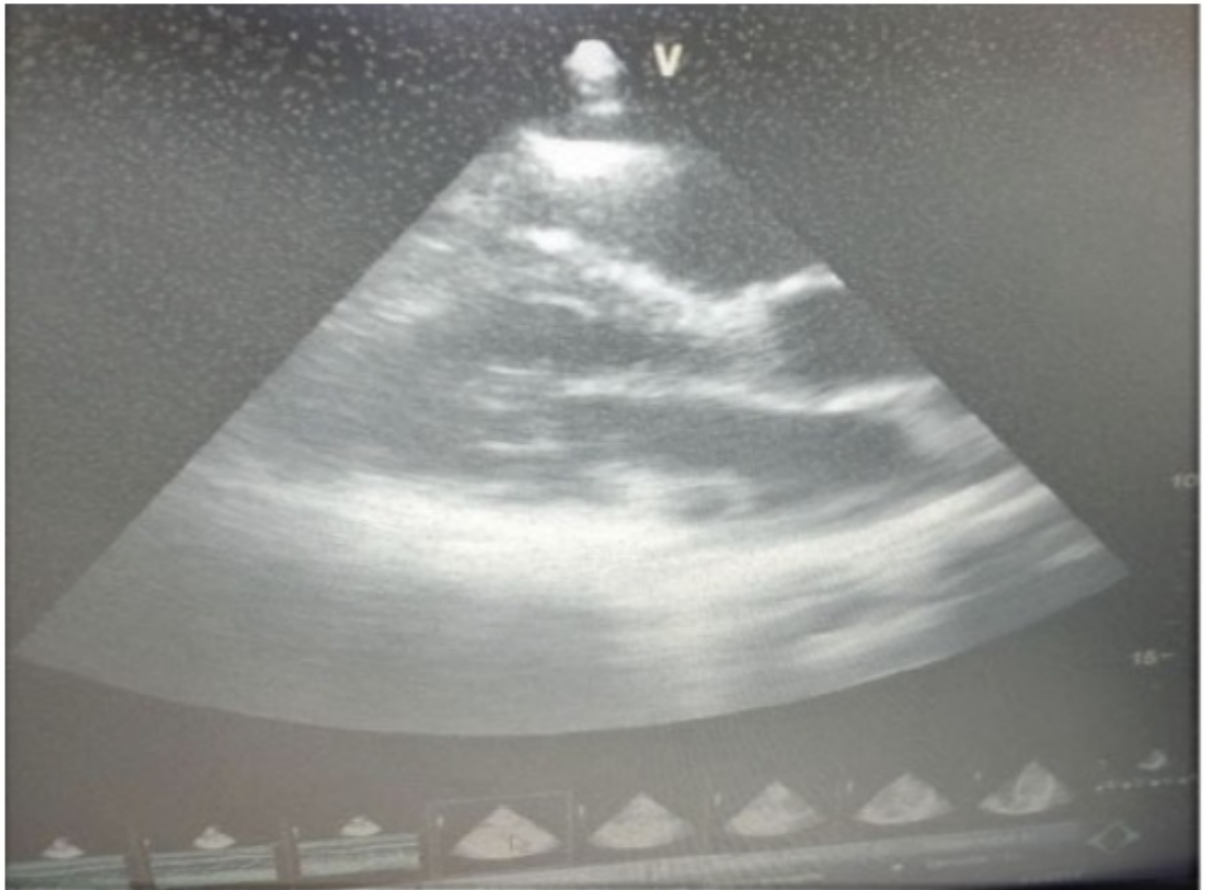

Figura 3. Ecocardiograma trasntorácico eje paraesternal largo se observa implantación de val mitral posterior 6 mm.

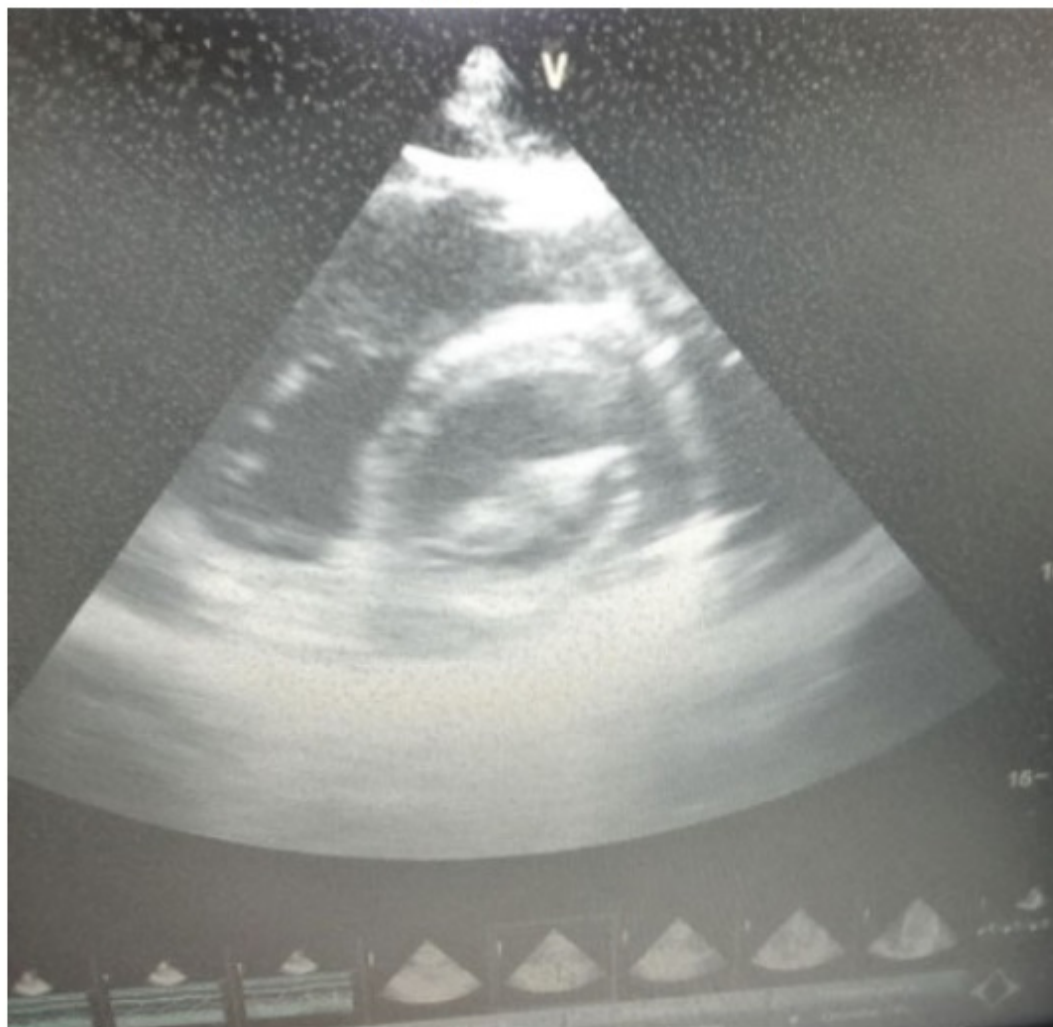

Figura 4 Ecocardiograma trasntorácico eje corto se observa valva mitral anterior y posterior

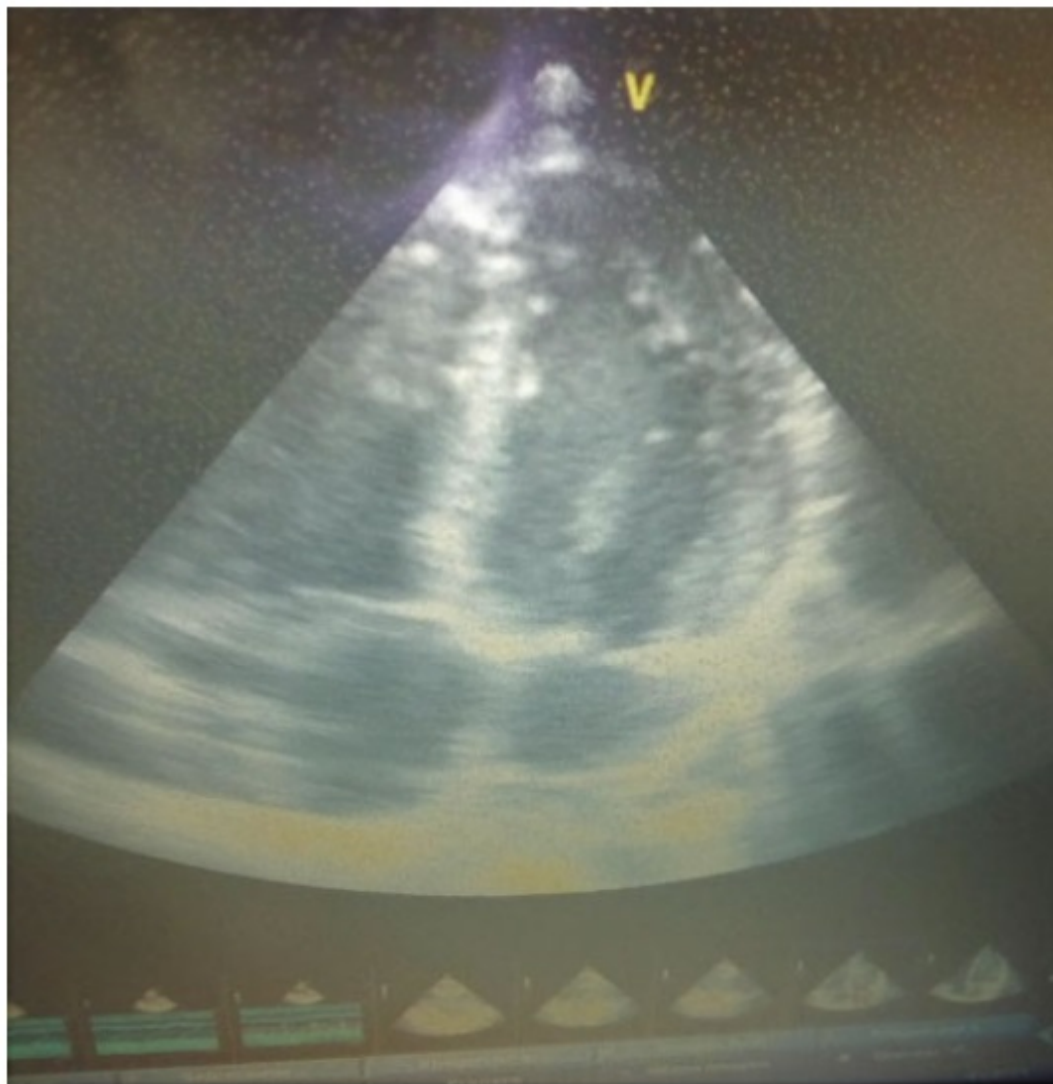


Figura 5 Ecocardiograma transtorácico con eje apical de 4 cámaras donde se evidencia ventrículo derecho normal y válvula tricúspide

Laboratorio: hematología completa: leucocitos 6700 con 65 % segmentados, 35 % linfocitos, Hb 13,5 g/dL, plaquetas 256 000/mm³, glicemia 76 mg/dL, urea 28 mg/dL, electrolitos séricos: sodio 141, potasio 3,2 mmol/L magnesio 2,9mmol /L **Ecocardiograma transtorácico:** ventrículo izquierdo de grosor normal, cavidad normal, fracción de eyección 70 %, sin trastorno de contractilidad, aurícula derecha normal, aurícula izquierda se observa implantación 6mm de valva mitral posterior con prolapso leve de valva anterior. Ventrículo derecho normal, válvula aortica trivalva, válvula tricúspide normal, válvula pulmonar normal, presión sistólica de arteria pulmonar principal 20 mmHg, pericardio normal.

DISCUSIÓN

Los prolapsos de la válvula mitral afectan el 2,4 % de la población general considerándose benignos, pero existe evidencia de una forma arrítmica relacionada con riesgo de MS y arritmia ventricular (5).

Las características más frecuentemente asociadas con arritmias ventriculares severas específicas de PVM son la disyunción del anillo mitral y la redundancia de los velos sugestivos de una degeneración mixomatosa avanzada, así como cambios del ST T

Estas formas arrítmicas relacionadas con la válvula mitral se asociaron de forma independiente con fenotipo dominado por la disyunción del anillo mitral posterior, redundancia de los velos y alteración en la repolarización.

El DM con distancia de +8,5mm se ha relacionado con taquicardia ventricular (TV) no sostenida con OR 95% IC 1,3-78 (1).

El 88 % de las víctimas por muerte súbita tienen fibrosis en el musculo papilar o en las porciones inferobasales del ventrículo izquierdo. En la resonancia magnética cardiaca el 93 % de los pacientes con arritmias complejas tenían cicatrices en esa región. Los pacientes estudiados por Basso y cols. presentaron complejos ventriculares aislados y TV con morfología de BRDHH (porción inicial rápida del QRS) de origen fascicular y estos están establecidos como importantes desencadenantes de FV (6).

El paciente descrito en caso clínico se encuentra en espera de estudio electrofisiológico Actualmente en tratamiento con betabloqueantes con excelente evolución.

REFERENCIAS BIBLIOGRÁFICAS

1. Hernández K, Agudelo-Uribe JF, Ramírez-Barrea JD, Abad-Díaz P, Correa-Velásquez R, Sáenz- Jaramillo G. Disyunción del anillo mitral como marcador y riesgo en prolapso valvular mitral. Arch Cardiol Mex.2021; 91(3): 347-354. DOI: 10.24875/ACM.200003661
2. Rodríguez JM, Yoo HS, Albino E, Cerdan GJ, Roman R. Disyunción del anillo mitral y arritmia ventricular. Hallazgos en Resonancia Magnética Cardiaca. Rev. Argentina de Cardiología, Comunicaciones SAC. 88; 2020(6):1 Disponible en: <https://www.sac.org.ar/trabajos-cientificos/disyuncion-del-anillo-mitral-y-arritmiaventricular-hallazgos-en-resonancia-magnetica-cardiaca/>
3. Umeneta Ulloa, J, Molina Borao I. Disyunción de Anillo Mitral en la patología mixomatosa valvular. RETIC Revista de Ecocardiografía practica y otras técnicas de imagen cardiaca. 2017;6:13-15. DOI: <https://doi.org/10.37615/retic.n6a4>.
4. Bharati S, Gratson AS, Liebson PR, Loeb HS, Rosen KM, Lev M. The conduction system in mitral valve prolapse syndrome with sudden death. Am Heart J. 1981;101:667-70. DOI:10.1016/0002-8703(81)90235-0
5. Toquero Ramos J. Prolapso Valvular mitral formas de presentación e implicaciones

SECARDIOLOGÍA.ES. Disponible en: <https://secardiologia.es/arritmias/cientifico/blogactualizaciones-bibliograficas/11729-prolapso-mitral-arritmico-formas-de-presentacion-eimplicaciones>.

6. Noseworthy PA, Asirvatham SJ. The Knot the Binds Mitral Valve Prolapse and Sudden Cardiac Death. *Circulation* 2015;132:551-2 DOI:10.1161/CIRCULATIONAHA.115.017979